9.

Beitrag

zur

enntniss der Entstehung und Entwicklung

des

Enchondroms der Knochen.

Inaugural-Dissertation

zur

Erlangung der Doctorwürde

in der

Medicin, Chirurgie und Geburtshülfe

der

Hohen medicinischen Fakultät

der

Georg-Augusts-Universität zu Göttingen

vorgelegt von

W. Zeroni,

Cand. med. aus Mannheim

Berlin 1893.

Gedruckt bei L. Schumacher.

Sonder-Abdruck aus:
»Arbeiten aus dem pathologischen Institut in Göttingen, 1893.«

Meinem Vater

in Dankbarkeit und Verehrung

gewidmet.

Digitized by the Internet Archive
in 2019 with funding from
Wellcome Library

https://archive.org/details/b30589162

Die Frage der Entstehung des Enchondroms und dessen Entwicklungsgeschichte bewegte sich lange Zeit hindurch auf ungewissen Bahnen.

Auch der eigentliche Entdecker dieser, früher nicht verstandenen Geschwulstart, Joh. Müller[1]), blieb in diesem Theile seiner sonst äusserst genauen und treffenden Darstellung auf blosse Vermuthungen angewiesen. Müller[2]) sagt:

„Die Ursache zur Erzeugung des Enchondroms scheint in einem eigenthümlichen Bildungsprocesse im Knochensystem zu liegen, zufolge welchem, besonders bei lokalen Verletzungen, die embryonische primitive Knorpelbildung auftritt und fortwuchert, ohne zur Consolidation und vollkommenen Organisation der Produkte zu gelangen. Das Wachsthum des Enchondroms erfolgt durch das Eigenleben der Zellen der Knorpelmasse und ihre beständige neue Bildung, welche die individuelle Knochenbildung unter dem Einfluss des Gesammtorganismus nicht zu beherrschen vermag. Andere Veränderungen der Knochen sind selten mit dem Enchondrom verbunden.“

Andere Schriftsteller, die nach Müller Untersuchungen über das Enchondrom anstellten, wie Vogel[3]), Rokitansky[4]), Lebert[5]),

---

1) Joh. Müller, Ueber den feineren Bau der Geschwülste. Berlin 1838.
2) l. c. S. 43.
3) Vogel, Icones histol. path. Leipzig 1843. — Pathol. Anatomie. Leipzig 1845. cf. C. O. Weber, Exostosen und Enchondrome. Bonn 1856.
4) Rokitansky, Handbuch der pathol. Anatomie. Wien 1855.
5) Lebert, Physiologie pathologique. Paris 1845. Tome II, p. 207.

Bardeleben[1]), Wedel[2]) lassen uns entweder über die Entstehung der Geschwulstart im Unklaren odnr begnügen sich mit der Annahme eines Exsudats, während Scholz[3]) und Förster[4]) die Entwicklung aus Bindegewebe nachzuweisen versuchten.

Eine Uebersicht über diese Arbeiten findet man in C. O. Webers[5]) Schrift über die Exostosen und Enchondrome (S. 80 ff.). Dieser bestätigte einestheils die Förster'schen Angaben, beschrieb aber weiter eine Entwicklung des Enchondroms direct aus dem Knochen durch Umwandlung der Knochenkörperchen und der Lamellensubstanz.

Ueber die Ursache dieser Umwandlung vermochte jedoch Weber trotz aller Mühe keine hinreichenden thatsächlichen Gründe auf histologischer Basis aufzufinden und beschränkte er sich daher darauf, auf Grund einer umfangreichen Statistik die Aetiologie der meisten bekannten, d. h. operirten Fälle, ein Trauma dafür verantwortlich zu machen.

Von den neueren Schriftstellern hat Wartmann[6]) die Entstehung des Enchondroms aus Bindegewebe genauer bearbeitet. Derselbe beschrieb dasselbe als Verschmelzung eines Theils der Bindegewebsfasern, der schliesslich hyalin wird, während die Bindegewebszellen sich in Knorpelzellen umwandeln. Er bewies dies durch viele Beispiele von Enchondromen, die allerdings grösstentheils nicht im Knochen entstanden waren.

Inzwischen war es Virchow[7]) gelungen, Anhaltspunkte zu finden, die uns den wahren Vorgang näher zu bringen im Stande waren.

Schon in seinem grossen Geschwulstwerk machte Virchow[7]) auf eine Reihe von Fällen aufmerksam, wo Enchondrome bei Leuten aufgetreten waren, die früher an Rachitis gelitten hatten, und zeigte, wie sehr gerade der rachitische Process geeignet sei, Knorpelreste im spongiösen Theil jenseits der Epiphyse zu erhalten. Solche Gebilde, schloss Virchow weiter, könnten dann leicht die Ausgangspunkte für die Enchondrome abgeben. Diese Vermuthung fand bald ihre Bestätigung durch ebendenselben Forscher, indem dieser in wachsenden Röhrenknochen kleine Knorpelinseln fand, die deutlich Wucherung zeigten. Diese wenn auch nur kleine Zahl von Fällen theilte Virchow[8]) 1875 der königlichen Akademie der Wissenschaften zu Berlin mit.

Seitdem sind die Untersuchungen über diesen Punkt aber nicht weiter fortgeschritten, was seinen Grund wohl darin zu haben scheint, dass ähnliche Fälle, wie Virchow sie beschrieben, nicht weiter mehr gefunden worden sind.

Nun wurde im Wintersemester 1891/92 dem Göttinger pathologi-

---

1) Bardeleben in Vidal's Handbuch der Chirurgie etc. Berlin 1852. S. 441.
2) Wedel, Grundsätze der pathol. Histologie. Wien 1854. S. 577 ff.
3) Scholz, De enchondrom. Diss. Vratisl. 1855.
4) Förster, Lehrbuch der allgem. Pathologie. I, S. 118.
5) C. O. Weber, Exostosen und Enchondrome. Bonn 1856.
6) Wartmann, Recherches sur l'enchondrome. Diss. Strassbourg 1880.
7) R. Virchow, Die krankhaften Geschwülste. I, S. 478, 479.
8) Sitzungsbericht der Kgl. Akademie der Wissenschaften in Berlin. 1875. S. 760.

schen Institut von auswärts das Gelenkende eines verstorbenen rachitischen Kindes eingesandt, und auf dem Durchschnitte des Knochens sah man sofort ein Gebilde, das keinen Zweifel aufkommen liess, dass man es hier mit einem den von Virchow beschriebenen vollständig analogen Fall zu thun habe.

Die offenbare Seltenheit solcher Präparate legte es nahe, dieses einer eingehenden Untersuchung zu unterziehen, und hatte Herr Prof. Orth die Güte, mir dasselbe zu diesem Zwecke zu überlassen.

Das Präparat besteht in der unteren Hälfte des rechten Oberschenkels eines schwer rachitischen Kindes. Das Gelenkende erscheint hier stark verdickt und nach innen verbogen. Während die Diaphyse an ihrer dünnsten Stelle nur einen Durchmesser von ca. 1,6 cm hat, verbreitert sie sich rasch gegen das Gelenk zu, das an seiner dicksten Stelle ungefähr 4,7 cm im Durchmesser misst.

Das Periost erscheint verdickt und beim Ablösen desselben von der Diaphyse löst sich eine dünne Osteophytenschicht mit ab.

Der in frontaler Richtung durch das ganze Knochenstück angelegte Sägeschnitt giebt folgendes Bild:

Fig. 1.

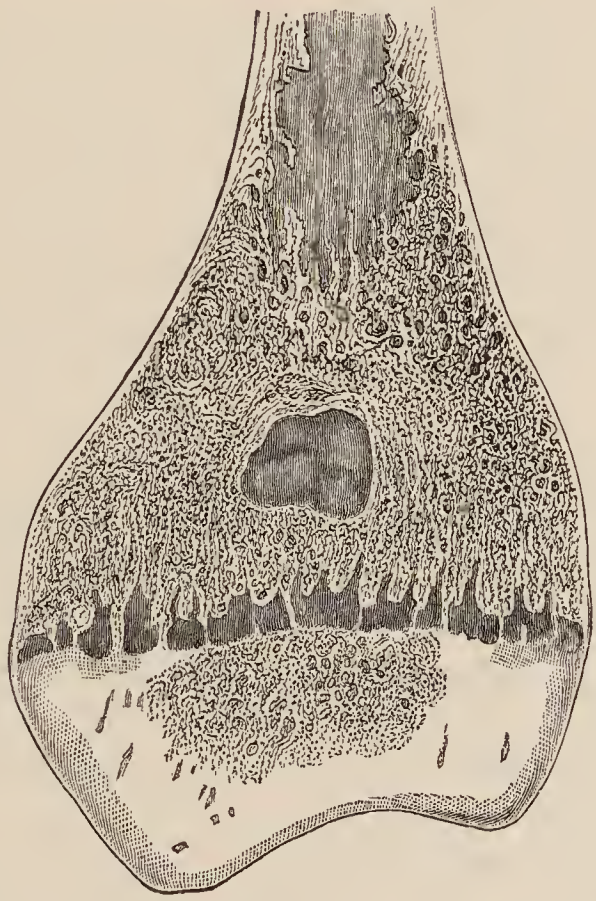

Rachitisches Enchondrom in der unteren Epiphyse des Oberschenkels eines Kindes. Nat. Gr.

Der Knochenkern der Epiphyse ist ziemlich gross. Seine Breite beträgt 2,4 cm, seine Höhe 1,1 cm im Durchmesser. Von dem ihn umgebenden Knorpel ist er ziemlich scharf abgegrenzt und an der inneren Seite sendet er einige kleine unregelmässige Fortsätze aus.

Die Entfernung des Knochenkerns von der Oberfläche des Knorpels beträgt seitlich rechts und links ziemlich gleich ca. 1 cm. Gegen die (untere) Gelenkfläche zu ungefähr 4—5 mm.

Gegen die Epiphyse zu geht der Knochenkern bis nahe an die

stark ausgebildete und unregelmässige Wucherungsschicht heran. Diese setzt sich gegen den normalen Knochen ziemlich scharf ab.

Von der Diaphyse her ist die ebengenannte Schicht von zahlreichen hellfarbigen Bälkchen durchsetzt, die an einzelnen Stellen sogar bis in den normalen Epiphysenknorpel reichen. Dazwischen sieht man auch einzelne ziemlich weite Markräume.

Der Abstand der Gelenkoberfläche von der Wucherungsschicht beträgt 1,4—1,8 cm. Die hellfarbigen Bälkchen gehen zunächst in ein dichtes spongiöses Gewebe von der gleichen Beschaffenheit über, aus dem sich weiterhin ein etwas weitmaschigeres spongiöses Knochengewebe entwickelt, dessen Bälkchen etwas dunkler gefärbt sind und sich etwas kalkig anfühlen, während jene viel weicher erscheinen.

Die grosse Markhöhle beginnt ungefähr in einer Entfernung von 4 cm von der Gelenkoberfläche.

In der vorletzten dichteren Bälkchenschicht, etwa zwischen Wucherungszone und Markhöhle, fällt eine Stelle auf, die aus einem von der Umgebung vollständig verschiedenen Gewebe besteht.

Dieselbe hat ungefähr die Grösse und Form eines Kirschkerns, nur dass sie nicht so genau rundlich, sondern im horizontalen Durchmesser etwas mehr oval geformt ist.

Das Gewebe dieser Stelle sieht compakt aus und hat eine matte graublaue Farbe, die grosse Aehnlichkeit mit der des gewucherten Knorpels zeigt. Auch die Consistenz ist die gleiche.

Die betreffende Stelle ist von allen Seiten von Knochensubstanz umgeben, welche besonders an der oberen und der lateralen Seite durch eine gewisse concentrische Schichtung eine Art von Kapsel um den knorpeligen Tumor bildet. An der unteren Seite ist die Grenze etwas unregelmässig, es treten hier auch einige kleine Gefässe in den Tumor ein.

Ein auf der hinteren Hälfte mit der Säge ausgeführter Sagittalschnitt durch den Knochen, senkrecht zur ersten Schnittfläche, zeigt, dass das oben beschriebene Gewebe sich nach hinten fortsetzt und zwar auf eben dieselbe Weise als vollständig abgegrenzter Körper.

Der Tumor zeigt, der Kreisform auf dem frontalen Durchschnitt entsprechend, auf dem sagittalen Durchschnitt ausgeprägte Halbkreisform mit einem Durchmesser von 0,4 cm, was den Grössenverhältnissen auf dem ersten Schnitt entspräche.

Man dürfte es also mit einer im Knochen liegenden heterologen Bildung von ungefähr kugeliger Gestalt zu thun haben, die durch den ersten Sägeschnitt ungefähr in der Mitte getroffen wurde und ihrem Aussehen nach aus einem Gewebe zu bestehen scheint, das mit dem in den tieferen Theilen der Wucherungsschicht liegenden Knorpelgewebe identisch sein dürfte.

Auf einem frontalen Sägeschnitt, der weiter nach hinten zu, dem ersten parallel und in einem Abstand von ungefähr 4 mm ausgeführt wurde, sieht man einen gleichen Tumor, nur bedeutend kleiner und noch weiter von der Epiphyse entfernt.

Die höchste Höhe beträgt 4 mm, die höchste Breite 4 1/2 mm. Die

Entfernung von der Epiphysengrenze bezw. vom Beginn der Wucherungszone beträgt 1,6—1,8 cm, von der Gelenkoberfläche ca. 4 cm. Er liegt nicht genau in der Mitte, sondern mehr dem medialen Rande des Knochens genähert, von dem er nahe 1,1 cm entfernt ist. Ein Zusammenhang dieses Tumors mit dem zuerst gefundenen lässt sich vollständig ausschliessen, da die Entfernung zwischen beiden 5—6 mm beträgt.

Die Form des kleineren Tumors ist ebenfalls ungefähr rundlich, nur scheint die eine Hälfte die andere an Grösse etwas zu übertreffen, was bei der runden Gestalt des Tumors den Eindruck einer Einbuchtung ungefähr in der Mitte desselben hervorbringt.

Das Aussehen und die Lage der beschriebenen Gebilde stimmen vollständig mit der von Virchow beschriebenen überein.

Virchow war damals nicht nur der erste, der diese Dinge zu deuten und erklären versuchte, sondern es hatte bis dahin auch Niemand ähnliches gefunden.

Doch möchte ich hier eine Stelle aus Guérin's Werk über Rachitis[1]) anführen, die in mir den Gedanken aufkommen liess, als habe schon dieser Gelehrte derartige Präparate, wie das vorliegende, gesehen.

Guérin beschrieb in den rachitischen Knochen kleine „isolirte Knorpelstückchen", welche in die spongiöse Substanz eingestreut sind.

Virchow[2]) und ebenso Rufz sind der Ansicht, dass Guérin damit die Balken der wuchernden Knorpelschicht gemeint habe, „die — wie Virchow sich ausdrückt — mit der wuchernden Knorpelschicht in Verbindung als unregelmässige bläuliche Zapfen in die Gefäss- und markraumhaltige Schicht hineinragen." Aber Guérin spricht ausdrücklich von „isolirten Knorpelstückchen, welche in der spongiösen Substanz eingestreut sind," wodurch nach meiner Ansicht der Verfasser hervorheben wollte, dass die Knorpelschicht in keinem unmittelbaren Zusammenhang mit den erwähnten Gebilden stehe.

Ferner fügt Guérin hinzu, dass sie nur wenig mit der spongiösen Substanz vereinigt seien: „sodass sie mit dem Skalpell leicht entfernt werden konnten; nach ihrer Entfernung zeigten sich in der spongiösen Substanz Exkavationen, wie bei Knochentuberkeln." Also vollkommen das, was bei unseren Tumoren der Fall ist, bis auf die eigenthümliche Knochenschale, die man bei dem grösseren sieht. Allerdings haben wir bei unserem Präparat mit Rücksicht auf die Konservirung und Untersuchung derartige Manipulationen, wie Herausheben des ganzen Tumors unterlassen, aber nach der Art der Einlagerung des letzteren und unter Berücksichtigung der Consistenz desselben, kann man kaum zweifeln, dass ein solcher Versuch vollkommen übereinstimmend mit der Angabe Guérin's eine vollständige leichte Entfernung des ganzen Tumors aus seiner knöchernen Umgebung zur Folge haben würde.

---

1) Guérin, Rachitis. Bullet. de l'Acad. de méd. 13. Juli 1837. Uebers. von Weber. Nordhausen 1847.

2) Ueber die Rachitis. Virchow's Archiv. Bd. 5, S. 231.

Es scheint mir demnach, dass man wohl annehmen darf, Guérin habe in der erwähnten Beschreibung ähnliche Gebilde, wie sie uns vorliegen, im Auge gehabt und solche öfter bemerkt; denn die betreffende Stelle bezieht sich auf das Aussehen des rachitischen Knochens im Allgemeinen und nicht etwa auf ein bestimmtes Präparat.

Als Virchow in seiner Schrift über Rachitis Guérin's Werk anführte, hatte ersterer solche Stellen, wie die von ihm später beschriebenen selbst noch nicht gesehen, und auch die Vermuthungen über den Zusammenhang der Rachitis mit der Entstehung der Enchondrome stellte er erst in dem viel später erschienenen Werk über die Geschwülste auf.

Der erste von Virchow[1]) erkannte und 1864 von diesem in der Verhandlung der Berliner medicinischen Gesellschaft beschriebene Fall betraf das untere Humerusende eines 16jährigen jungen Mannes, an dem über dem Epicondylus internus eine Exostosis cartilaginea sass. Hier zeigten sich einzelne vollständig von dem knorpeligen Theil des Gelenkendes abgeschiedene Knorpelinseln. Damit waren die Vermuthungen des Vorkommens solcher Gebilde bewiesen.

Virchow fand in den nächsten Jahren einige wenige ähnliche Fälle, die er 1875 in der Sitzung der Berliner Akademie der Wissenschaften[2]) zusammenstellte.

Bei einigen der gefundenen Präparate konnte Virchow nun auch Wucherungsvorgänge feststellen, die er als „glasige durchscheinende Beschaffenheit der Knorpelstücke, grosse Zahl und Grösse der Knorpelzellen und endlich deutliche Anschwellung der betreffenden Knochenabschnitte“ beschreibt.

Die betreffenden Knochen stammten von jüngeren Individuen her.

In einem einzigen Falle konnte Virchow aber auch die Persistenz solcher Knorpelinseln nach Ablauf des Wachsthumsprocesses nachweisen.

In dem unteren Femurende einer erwachsenen Frau, das er eines schlechtgeheilten Bruches wegen der Länge nach durchschneiden liess, fand er in der Axe der spongiösen Knochensubstanz der Diaphyse, die ohne Intermediärknorpel in die Epiphyse überging, 4 cm von der Gelenkfläche entfernt, ganz isolirt, ein etwas höckeriges, maulbeerförmiges Knorpelstück etwas über 1 cm im Durchmesser. Seine Lage entsprach vollständig den Knorpelinseln in den vorher genannten Präparaten.

Seitdem ist kein weiterer derartiger Fall in der Literatur beschrieben worden, was des interessanten Vorgangs wegen zu bedauern ist. Dass die Seltenheit eine so grosse ist, kann man nicht annehmen. Ziegler[3]) sagt in seinem Lehrbuch der pathologischen Anatomie be-

1) Berl. klin. Wochenschr. 1864, No. 9, S. 94.

2) Virchow, Ueber Entstehung des Enchondroms und seine Beziehung zu der Ecchondrosis und der Exostosis cartilaginea. Sitzungsbericht der Berliner Akademie der Wissenschaften. 1875, S. 760ff.

3) Ziegler, Lehrbuch der allgem. Pathologie. S. 243.

zugnehmend auf Virchow's ebenerwähnte Abhandlung, dass solche Knorpelinseln nicht selten seien; er selbst habe sie schon mehrfach gesehen. Eine nähere Beschreibung der Fälle giebt er nicht.

In den Elements de pathologie chirurgicale Nelaton's beschreibt dieser ebenfalls das frühste Bild des Enchondroms als kleine Knorpelkerne (noyaux) von der Grösse einer Erbse oder noch kleiner und hebt die blutreiche Beschaffenheit des umgebenden spongiösen Knochengewebes hervor.

Vor allem mangelt nun eine ausführlichere Darstellung der mikroskopischen Verhältnisse dieser merkwürdigen Tumoren und habe ich daher die eine hintere Hälfte unseres Präparates zur mikroskopischen Untersuchung verwandt.

Die andere Hälfte ist in die Sammlung des hiesigen pathologischen Instituts eingereiht.

Der zur mikroskopischen Untersuchung bestimmte Theil des Knochens wurde zuerst in Müller'sche Flüssigkeit eingelegt und die einzubettenden Stückchen dann 24 Stunden mit 2 pCt. Salpetersäure entkalkt. Die Schnitte wurden theils mit Methylenblau und Pikrocarmin, theils mit Hämatoxylin und Pikrocarmin gefärbt.

Wenn man nach dem makroskopischen Befunde über die Art des Gewebes unserer Tumoren noch hätte im Zweifel sein können, so stellte die mikroskopische Untersuchung dieses vollkommen fest. Beide Tumoren zeigten den Typus des reinen hyalinen unverkalkten Knorpels im Stadium der Wucherung.

Grosse und kleinere Knorpelzellen reihen sich, von der homogenen, hell gefärbten Grundsubstanz zu Nestern und Klumpen regellos geordnet, nebeneinander. In der Umgebung des grösseren Tumors sieht man entsprechend dem rachitischen Habitus des Präparats, isolirte verkalkte Stränge von Knorpelzellen in der spongiösen Substanz der Wucherungszone, die bis nahe an die Stelle der Neubildung heranreichen, ohne dass jedoch irgendwo ein Zusammenhang besteht.

Die Lage des kleinen Tumors ist noch weiter von der Wucherungszone entfernt und von dieser durch eine Lage spongiöser Knochenbälkchen getrennt, die ausnahmslos entweder rein osteoiden Character haben oder nur in der Mitte verknöcherte Knochensubstanz, am Rande einen osteoiden Saum zeigen. Gleiche Verhältnisse zeigen auch die in der Umgebung des grösseren Tumors liegenden spongiösen Bälkchen.

Die bei rachitischen Knochen regelmässig bis weit in die Diaphyse hineinragenden Reste der Knorpelsubstanz bestehen nun aus ziemlich gleich grossen Zellen, die zu Nestern vereinigt sind, welche eine länglich ovale Form haben und so gelagert sind, dass ihre Breitseite senkrecht zum Horizontalschnitt des Knochens gerichtet ist.

Anders ist es, wie oben schon erwähnt, bei den Tumoren. Die Zellen zeigen hier der Grösse nach mannichfache Verschiedenheiten und zwar so, dass dicht nebeneinander grosse und kleinere Zellen in entsprechenden Zellhöhlen gefunden werden.

Die Zellen selbst haben einen starken Kern, der sich mit Hämatoxylin schön dunkelblau, mit Methylenblau schlechter färbt. Der

Zellenleib ist oft granulirt, die Pericellularsubstanz nur selten sichtbar. Oft scheint auch die ganze Zelle geschrumpft zu sein. Man sieht dann den Kern mit dem unregelmässig geformten Zellenleib in der Mitte, öfters auch nahe der Wandung seiner Höhle liegen, gegen die letzterer lange stachlige Fortsätze aussendet. In einzelnen Knorpelhöhlen findet man deutlich 2 Zellen, einmal gelang es mir auch in einer einzigen Zelle 2 Kerne nachzuweisen.

Die Lagerung der Zellennester ist durchaus verschieden von der vorhin bei den rachitischen Nestern der Wucherungszone erwähnten. Eine bestimmte Richtung kann man bei den Nestern nicht finden, ebenso wechselt auch ihre Grösse und die Zahl der sie bildenden Knorpelhöhlen beträchtlich. An einzelnen Stellen hört auch die deutliche Abgrenzung der vereinigten Zellen auf, die dann durch ein mehr gleichartiges Netzwerk von Grundsubstanz von einander getrennt sind. Andere Stellen fallen auch wieder durch Verdickung der homogenen Knorpelsubstanz und spärliche Anordnung der übrigens auch sehr grossen runden Knorpelzellen auf, die oft nur zu 3 oder 2 in grösseren Intervallen in die Grundsubstanz eingestreut erscheinen.

Was an unseren Präparaten aber hauptsächlich auffällt, sind die zahlreichen grossen Markräume, welche besonders in den kleineren Tumor von allen Seiten eindringen.

Der grössere Tumor empfängt solche nur von einer Stelle, von der Seite des Gelenkes her, entsprechend der Stelle, die schon bei der makroskopischen Betrachtung auffiel und als Eintrittspunkt von Blutgefässen gedeutet wurde.

In den erwähnten Markräumen sieht man häufig Gefässe mit deutlicher aber dünner Wandung, umgeben von zartem Markgewebe mit zahlreichen Zellen, unter denen sich auch pigmenthaltige befinden.

Die Räume verbreiten und vereinigen sich nicht selten gegen die Mitte des Tumors zu, besonders im kleinen Tumor, an dessen Peripherie man nur schmale zahlreiche Kanälchen sieht, während das Centrum wenige, aber weite runde Räume aufweist. Mehr in der Tiefe, gegen das Centrum des Tumors zu, scheinen die Gefässe ihre Wandung zu verlieren.

Man bekommt dort wenigstens selten noch eine deutliche Gefässwand zu sehen. Das Blut scheint vielmehr ohne eigentliche Gefässe in den Markhöhlen zu communiciren. Verschiedentlich sieht man eine Markhöhle ganz mit rothen Blutkörperchen erfüllt.

Während die Wandungen der Markräume des grösseren Tumors nur von der hyalinen Grundsubstanz des Knorpelgewebes gebildet wird, zeigen die des kleineren darin mannichfache Verschiedenheiten, indem einige, besonders die grossen Räume im Centrum, im Begriffe stehen, an ihrem Rande einen osteoiden Saum zu bilden. Bei den einen zeigt sich dieser Saum nur dadurch an, dass die anliegenden Bälkchen der Knorpelgrundsubstanz sich mit Pikrocarmin etwas roth färben, bei anderen ist die Umwandlung schon weiter vor sich gegangen und das intensiv rothe Gewebe hat schon Zellen von dem Aussehen des Knochenkörperchen.

Bemerkenswerth ist, dass eine Hälfte eines Markraums oft schon einen breiten osteoiden Saum zeigen kann, während die andere Hälfte unmittelbar an die unveränderte Knorpelgrundsubstanz grenzt. Im Uebrigen sind auch bei dem kleineren Tumor die grössere Zahl der centralen Markräume frei von osteoider Umlagerung, wie sie es bei dem grösseren durchweg sind.

An einzelnen Markräumen kann man die Weiterentwicklung derselben in den Knorpel beobachten. Man sieht theilweise ihre Grenze an die Knorpelsubstanz durch Buchten von verschiedener Grösse und Form angedeutet, die wohl den einstigen Zellhöhlen entsprechen dürften. In einzelnen derartigen Buchten, die noch vollständiger erhalten sind, sieht man auch noch Knorpelzellen liegen. Ja man findet sogar Stellen, wo der Markraum in entfernter liegende Zellhöhlen feine Kanälchen schickt und erstere so eröffnet und zur weiteren Entwicklung vorbereitet.

Ein derartiges Bild konnte ich merkwürdiger Weise sogar in einem der vorher beschriebenen Markräume des kleineren Tumors beobachten, dessen eine Hälfte schon einen osteoiden Saum aufwies.

Wenn in den bisher erwähnten Punkten die beiden gefundenen Tumoren im wesentlichen mit einander übereinstimmten, so zeigen sie in anderer Beziehung, nämlich in der Art und Weise der Anordnung der Knorpelzellen gegen den Rand hin und in ihrer Grenze gegen die umliegenden Knochenbälkchen einige Verschiedenheiten.

Der grössere Tumor ist von allen Seiten von fertigen Knochenbälkchen umgeben, die meist noch einen schmalen osteoiden Saum haben. Die Bälkchen sind grösstentheils entsprechend der runden Form der Neubildung in concentrischen Schichten um dieselbe angeordnet, so die Schaale bildend, die schon bei der makroskopischen Betrachtung auffiel. Während an einigen Stellen der Tumor direkt mit der umgebenden Knochensubstanz zusammenhängt, findet man an anderen längliche schmale Markräume zwischen Tumor und Knochen eingeschaltet. Diese Markräume sind ebenso, wie die nächsten im anstossenden Knochen befindlichen, ausserordentlich reich an Zellen, während die weiter von dem Tumor entfernt, aber in gleichem Abstand von der Epiphyse gelegenen, weniger mit Zellen als mit Gewebe von dem Charakter des Fettmarkes erfüllt sind.

Sowohl da, wo der Tumor an einen der ebenerwähnten Markräume grenzt, als auch da, wo ein direkter Zusammenhang mit dem umgebenden Knochengewebe nachweisbar ist, zeigt das sonst überall ziemlich gleichmässig angeordnete Knorpelgewebe des Tumors Veränderungen.

In einer geringen Entfernung vom Rande erscheinen die bis dahin rund oder oval geformten Knorpelhöhlen abgeplattet und entsprechend formen sich auch die darin liegenden Zellen um. Die so gestalteten Zellen ordnen sich, ihre Längsseite der Peripherie zukehrend dichtgedrängt nebeneinander an, so dass man ungefähr ein Bild bekommt, als ob eine von aussen her von allen Seiten gegen das Centrum des Tumors wirkende Kraft die nachgiebigere Grundsubstanz des Randes breitgedrückt hätte und zwar so, dass die Zellen um so länger und

schmäler werden, je näher sie an der Peripherie liegen. Noch weiter gegen den Rand zu verkleinern sich die Höhlen mit ihren Zellen, indem zugleich die Grundsubstanz eine Veränderung eingeht. Diese zeigt sich darin, dass die Knorpelsubstanz allmählich immer mehr die rothe Farbe des Pikrokarmins annimmt. Während die Höhlen, wie schon erwähnt, kleiner werden, wird die Gestalt derselben vorherrschend spindelförmig, so dass sie zuletzt aus einer kleinen runden Aushöhlung mit zwei langen schmalen Ausläufern bestehen. In der Aushöhlung liegt die Zelle, deren dunkel gefärbter Kern seine einstige Grösse noch annähernd erhalten hat, während vom Zellenleib wenig mehr zu sehen ist. Endlich werden auch die beiden langen Fortsätze der spindelförmigen Zellhöhle immer schmäler und kürzer und die ganze Höhle nebst Zelle nimmt in der, jetzt mit Pikrokarmin intensiv roth gefärbten Grundsubstanz die unregelmässig geformte Gestalt der Knochenkörperchen an.

Der äusserste Rand des Tumors trägt also dann den Charakter eines schmalen osteoiden Saum's, in den das Knorpelgewebe allmählich übergeht.

Doch ist dieser Vorgang keineswegs an allen Stellen gleichmässig so weit vorgeschritten, wenigstens nicht an den von Markräumen begrenzten Randpartien des Knorpels. Von diesen tragen einige noch die deutliche Knorpelstruktur und wenn auch der Beginn der Umwandlung durch die oben beschriebene Gestaltveränderung der Zellen mit ihren Höhlen in mässigem Grade angedeutet ist, so behält die Grundsubstanz doch noch ihre ursprüngliche Färbung oder nimmt mit Pikrokarmin behandelt nur einen blass röthlichen Ton an.

Andere Stellen haben dann jedoch wieder einen ausgesprochenen Saum von osteoidem Charakter. Letzteres findet man immer an den Stellen, wo das Gewebe des Tumors direkt in das des umgebenden Knochenbälkchen's übergeht. Hier kann man dann allerdings eine deutliche Grenze zwischen Tumor und Knochen nicht mehr wahrnehmen und kann nicht mit Bestimmtheit sagen, welcher Theil der osteoiden dazwischen liegenden Partien dem Tumor angehört und welcher als osteoider Saum des Knochenbälkchens aufzufassen ist. Doch ist auf der dem Tumor zugekehrten Seite des Knochenbälkchens die osteoide Schicht regelmässig breiter als der das Bälkchen auf der anderen freiliegenden Seite begrenzende Saum, so dass man einen Theil der osteoiden Schicht als zum Tumor gehörig betrachten muss, zumal der allmähliche Uebergang des Knorpelgewebes in osteoides Gewebe sich auch hier sehr gut verfolgen lässt.

Wenn nun auch die Umwandlung des knorpeligen Gewebes der Neubildung noch nicht an allen Stellen der Peripherie zur gleichen Entwicklung gelangt ist, so ist doch die Ausbreitung der vorbereitenden Zellumbildungen und überhaupt die Betheiligung der Randpartien an dem ganzen Processe eine ziemlich gleichmässige zu nennen. Auch die verschiedenen Stadien der Umwandlung schreiten an den einzelnen Stellen fast immer in ziemlich gleichmässig horizontaler Linie vor, wie auch die Betheiligung der einzelnen Zellen beinahe allgemein ist. Nur

an wenigen Stellen des direkten Zusammenhangs von Tumor und Knochen sieht man ziemlich nahe der osteoiden Schicht, von allen Seiten von spindelförmigen Zellen und hellrothgefärbter Grundsubstanz umgeben, einige vereinzelte grosse runde Knorpelzellen, die nicht durch Veränderungen der Gestalt ihrer Zellhöhlen zur osteoiden Umwandlung vorbereitet worden sind.

An der Stelle, wo die Gefässe in den Tumor eintreten, zeigen sich einige Verschiedenheiten von dem eben Beschriebenen. Die Anordnung der angrenzenden Knochenbälkchen concentrisch zum Rande des Tumors ist hier nicht so ausgesprochen wie an den anderen Stellen. Die Knochenbälkchen fügen sich vielmehr regellos aneinander, theils mit dem Tumor unmittelbar zusammenhängend, theils durch grosse weite Markräume von ihm getrennt. Diese Markräume enthalten zahlreiche weite Gefässe, welche Zweige in die angrenzenden Markräume des Tumors abgeben.

Die osteoide Umwandlung der Knorpelsubstanz geht an dieser Stelle des Tumors weit unregelmässiger und rascher vor sich als an den anderen Randpartien. Bis tief in den Tumor hinein erstrecken sich einzelne Haufen von länglichen und spindelförmigen Knorpelzellen, und das schichtweise Vorrücken des Entwicklungsvorganges ist grösstentheils aufgehoben. Man sieht auch einzelne vorzeitig von osteoider Substanz umgebene Zellen in dem sonst fast unveränderten Knorpelgewebe.

Im Ganzen betrachtet ist hier der osteoide Saum stärker als an anderen Stellen. Er umzieht unregelmässig die ganze Stelle des Gefässeintritts und verfolgt ebenso einige Markräume, in ihrem ersten Anfange die Ränder derselben bildend, hört aber bald auf, sobald die Markräume näher gegen das Centrum des Tumors hin sich verengen.

Aehnlichkeit mit dem zuletzt beschriebenen Bilde zeigt die ganze Umgebung des kleinen Tumors.

Derselbe ist fast ganz von grossen, weiten, zellreichen Markräumen umgeben. Die weiter angrenzenden Knochenbälkchen zeigen auch nur theilweise eine concentrische Lage entsprechend der Form der Neubildung und sind auch häufig durch Markräume von demselben und von einander getrennt. Die Verbindung des Tumors mit den umgebenden Knochen ist nur an wenigen Stellen nachweisbar. Oft scheinen die Knochenbälkchen gleichsam Fortsätze auszuschicken, um die Verbindung durch die weiten Markräume hindurch zu ermöglichen.

Es geht dann von der Mitte eines parallel dem Rande des Tumors liegenden Bälkchens ein schmaler, meist gegen den Tumor zu etwas dünner werdender Ausläufer in einem rechten Winkel ab, um sich mit einer geringen Erhöhung am Rande der Neubildung zu vereinigen.

Der Rand dieses Tumors zeigt ebenso wie der des grösseren einen osteoiden Saum. Doch ist derselbe hier bedeutend ausgedehnter und unregelmässiger.

Eine Vorbereitung der Knorpelzellen jedoch in der Art, wie sie oben beschrieben ist, kann man hier nur selten finden.

Die Zellen selbst und ihre Höhlen scheinen vielmehr meist bis

zur Umwandlung der Grundsubstanz ihre normale Gestalt und Grösse beizubehalten. Die Umwandlung vollzieht sich also vollständig analog der Umbildung des Knorpels der Wucherungszone in osteoides Gewebe im rachitischen Knochen.

Uebereinstimmend mit dem ähnlichen Bilde an der zuletzt beschriebenen Stelle des grösseren Tumors haben wir auch hier in der Umgebung des rasch und unregelmässig sich in osteoides Gewebe umwandelnden Randes die grossen Markräume. Bei der genaueren Vergleichung derselben Stellen an verschiedenen Präparaten kann man auch feststellen, dass die Umwandlung des Knorpels um so weiter gegen das Centrum vorgeschritten ist, je grösser der anliegende Markraum ist.

Auch die schon oben erwähnten osteoiden Säume der Markräume im Centrum des Tumors finden sich dort nur an den grössten Markräumen. Die Umwandlung des Knorpels in osteoides Gewebe geht ferner mit grosser Unregelmässigkeit vor sich, was wohl auch damit zusammenhängen dürfte, dass die Gefässe von allen Seiten äusserst zahlreich in den Tumor eintreten. Die Markräume sind meist an ihren Anfängen, wo sie noch weit sind, mit breiten, tief und unregelmässig in das anliegende Knorpelgewebe eindringenden osteoiden Säumen versehen, die gegen das Centrum hin immer schmäler werden und schliesslich ganz verschwinden.

Auffallend ist an dem kleinen Tumor noch im Vergleich mit dem grösseren der Reichthum des ersteren an grossen Zellhöhlen, die mit zahlreichen Zellen angefüllt sind.

Dieselben scheinen entweder durch rasche Vermehrung einzelner Zellen oder aber auch durch Einschmelzung einer grösseren Partie von Knorpelgrundsubstanz entstanden zu sein.

Von Markräumen unterscheiden sie sich durch den vollständigen Mangel an Reticulargewebe und Gefässen, wahrscheinlich dienen sie aber zur Erweiterung der Markräume. An einigen derselben kann man auch einen Zusammenhang mit den Markräumen schon nachweisen.

Da derartige vielzellige Zellhöhlen nur in der Nähe der verknöchernden Peripherie liegen, so möchte ich der Erwägung anheimstellen, ob sie nicht vielleicht auch in irgend einer Beziehung zu dem angedeuteten Processe stehen. Bestärkt dürfte diese Annahme dadurch werden, dass ich in dem kleineren Tumor auch in der Nähe der Gefässe, die einen unvollständigen osteoiden Saum schon besitzen, ähnliche Bilder gefunden habe.

Nur waren hier die Höhlen meist mit 3 oder 4, selten mehr Zellen angefüllt, während die an der Peripherie gelegenen Höhlen oft die vierfache Zahl enthielten und natürlich auch entsprechend grösser waren.

Wenn ich nun das Resultat dieser Untersuchungen zusammenfasse, so haben wir es unzweifelhaft mit richtigen hyalinen Enchondromen zu thun, die im Begriffe stehen, vom Rande aus zu verknöchern.

Die histologische Beschaffenheit, die Anordnung der Zellennester, die runde Form lassen keinen Zweifel übrig, dass wir es hier mit den-

selben Gebilden, nur in verkleinertem Massstabe, zu thun haben, wie sie von Johannes Müller[1]) zuerst und später von Fichte[2]), Weber[3]), Wartmann[4]) u. A. genauer beschrieben wurden.

Eine Verwechslung mit den bei der Rachitis häufigen nicht eingeschmolzenen oder verknöcherten Strängen von Knorpelzellen ist hier nicht möglich aus den oben angedeuteten Gründen.

Ferner sind solche Zellstränge meist verkalkt, jedenfalls lässt sich eine Vermehrung und Wucherung der Zellen wie hier an ihnen nicht nachweisen. Jedoch liegt der Gedanke sehr nahe, ob unsere Tumoren nicht aus solchen vereinzelten Zellsträngen oder Zellnestern hervorgegangen seien, die aus irgend einem Grunde nicht verkalkt, eingeschmolzen oder verknöchert sind, sondern durch allseitige Zellenvermehrung und Wucherung sich weiter entwickelt hätten.

Andere, von anderen Autoren angeführte Gründe zur Entstehung des Enchondroms, wie z. B. Bindegewebe, fehlen bei unseren Präparaten vollständig.

Vielmehr drängt uns alles zu der Annahme, dass hier einer von den Fällen vorliege, für die Virchow in so geistvoller Weise die Rachitis als Ursache aufstellte.

Ueber die Art und Weise dieses Vorganges hat Virchow allerdings keine Untersuchungen angestellt. Er sprach nur die Vermuthung aus: „dass möglicherweise der Mangel der Vascularisation dieser Stücke“ der nächste Grund sei. Zugleich führt Virchow[5]) an, dass diese Stücke „gefässlos seien, wie der primäre Knorpel“. Auch Weber betont in seinem Werke über die Exostosen und Enchondrome die Gefässlosigkeit der letzteren.

Nach des letzteren Behauptung verlaufen die Gefässe nur in dem umgebenden und dazwischen wachsenden Bindegewebe, wovon wir hier ja aber keine Spur haben.

Diese Beobachtungen kann ich an unserem Präparat nicht bestätigen, da ich viele Markräume gefunden habe, die durchaus nicht den Eindruck machten, als seien sie erst neuerdings gebildet. Man denke nur an die grossen Räume im Centrum des kleineren Tumors.

Es ist möglich, dass diese Gefässe mit der Weiterentwicklung der Geschwulst verschwunden wären, aber bei der Entstehung derselben dürften sie jedenfalls vorhanden gewesen sein und vielleicht auch damit zusammenhängen.

Wie der Mangel der Vascularisation der Knorpelstränge den Grund der Persistenz derselben bei der Rachitis abgeben soll, ist nicht recht ersichtlich.

Man bedenke nur, dass die Armuth des Knorpels an Gefässen ja beim normalen Vorgang das regelmässige ist, und dass gerade der rachitische Process mit einer kolossalen Neubildung und Erweiterung

---

1) Müller, Ueber den feineren Bau und die Entwicklung der Geschwülste.
2) Fichte, Enchondrom. Diss. Tübingen 1850.
3) Weber, Exostosen und Enchondrome. Bonn 1856.
4) Wartmann, Enchondrom. Diss. Strassbourg 1880.
5) Sitzungsbericht der Kgl. Akademie der Wissenschaften zu Berlin. 1875, S. 769.

von Blutgefässen und Markräumen einhergeht. Zudem kann man ein vermehrtes Wachsthum einer umschriebenen Partie mit dem Mangel derselben an Gefässen und folglich an Ernährung schwer in Einklang bringen.

Genauere Untersuchungen sowohl über das normale Wachsthum der Knochen als auch über den rachitischen Process in denselben hat in neuerer Zeit Kassowitz[1]) angestellt. Dieser Forscher hat auch die eigenthümlichen Vorgänge der abnormen Vascularisation bei der Rachitis einer eingehenden Kritik unterzogen.

Diese Untersuchungen brachten in die bis dahin noch wenig klaren Vorgänge helleres Licht und dürften auch für unsere Betrachtungen von Werth sein.

Kassowitz[2]) zeigte, wie schon beim normalen Wachsthumsvorgang, wenn das Perichondrium zur Ernährung des vergrösserten Knorpels nicht mehr ausreicht, vom Perichondrium her Gefässe, von Markgewebe umgeben, in den wuchernden Knorpel eindringen.

Diese Gefässe dienen zur Ernährung des Knorpels und sind jedenfalls an dem Vermehrungs- und Wucherungsvorgang der Zellen mit betheiligt. Durch das rasche Wachsthum des sie umgebenden Knorpels nach der Diaphyse zu werden die Gefässe gegen dieselbe hingezogen und erscheinen dann als lange von der Epiphyse gegen die Diaphyse gerichtete und gegen letztere zu trichterförmig sich verengende Räume.

Mit der Verengerung dieser Gefässe geht zugleich die Umwandlung der direkt an dieselbe angrenzenden Knorpelpartie zu einem osteoiden Saum einher.

Kassowitz ist der Ansicht und bestärkt dieselbe durch zahlreiche Beobachtungen[3]), dass eine Verkalkung oder Ossifikation der Knorpelzellen erst dann eintrete, wenn schon eine derartige Obliteration der Knorpelgefässkanäle im Gange sei.

Bei der Rachitis beobachtete Kassowitz dieselben Vorgänge, nur in krankhaftem vergrössertem Massstabe und einer daraus resultirenden Unregelmässigkeit. Die Gefässbildung in dem Knorpel ist vermehrt und entsprechend derselben ist auch die Wucherung der Knorpelzellen eine grössere.

Nach Kassowitz[4]) kommt eine Verkalkung des Knorpels nur zu Stande, wenn die Zellen ihre Wachsthumsfähigkeit erschöpft haben.

Wenn nun durch die vermehrte Blutzufuhr bei der Rachitis die Knorpelzellen vorzeitig an Grösse zunehmen, so tritt die vorzeitige Knorpelverkalkung ein.[5])

In den hochgradigsten Fällen von Rachitis indess hört die Weiter-

---

1) Kassowitz, Die normale Ossifikation und die Erkrankungen des Knochensystems bei Rachitis. Wien 1881, 1882, 1885.

2) l. c. I, S. 123.

3) l. c. I, S. 141.

4) l. c. I, S. 121.

5) l. c. II, S. 43.

entwicklung der Gefässe nicht so bald auf. In Folge dessen fehlen hier die osteoiden Säume an den Rändern der Markräume [1]).

Die Knorpelzellen werden dadurch zu noch grösserem Wachsthum und stärkerer Vermehrung angeregt, doch überwiegt die letztere meist über das erstere. Die Knorpelzellen erreichen, sich rapide vermehrend, ihre normale Grösse nicht mehr, und die Folge ist das Ausbleiben der Knorpelverkalkung. Die Knorpelzellen werden nur theilweise eingeschmolzen und bleiben einige als unverkalkte längliche Rester in den sich weiter entwickelnden spongiösen Bälkchen der Diaphyse liegen, wo sie erst später in weiter Entfernung von der Epiphyse eine Auflösung oder Verknöcherung eingehen.

Derartige Bilder kann man auch an verschiedenen Schnitten unseres Präparates beobachten. Wir sehen daran die enorme kleinzellige Wucherung des unverkalkten Knorpels, die grossen, gegen die Diaphyse zu sich verengernden Gefässe, theilweise ohne osteoiden Saum und die vereinzelten Zellennester im spongiösen Gewebe. Von letzteren kann man einige sehen, die nahe im Niveau der Stelle des grösseren Tumors liegen und deren Gefässe gerade erst im Begriffe sind, sich zu involviren, was an dem schmalen osteoiden Saum erkennbar ist.

Es wäre nun wohl denkbar, dass unsere Tumoren aus einem solchen Zellennest entstanden wären, dessen Gefässe nicht obliterirten, sondern sich weiter entwickelten und dadurch die Zellen zu immer neuer Vermehrung anhielten. Dafür spricht entschieden der Umstand, dass die Markräume unserer Tumoren grösstentheils nicht nur nicht die Merkmale tragen, die Kassowitz für die Obliteration der Knorpelgefässkanäle als charakteristisch angegeben hat, sondern sogar noch deutliche Zeichen der Weiterentwicklung darbieten.

Wenn ich nun an der Hand meiner Präparate Schlüsse auf das eventuelle spätere Schicksal derselben ziehen soll, so scheint es mir bei dem kleineren Tumor wenigstens ausgeschlossen, dass derselbe noch eine beträchtliche Grössenzunahme erfahren hätte. Derselbe hätte jedenfalls das Loos der meisten Enchondrome erfahren, d. h. er wäre allmählig vollständig verknöchert.

Bei dem grösseren Tumor hingegen wäre meiner Ansicht nach die Möglichkeit noch denkbar, dass er durch Vermehrung seiner Zellen einer Weiterentwicklung fähig wäre.

Die Lage des grösseren Tumors, der meist direkt an die umgebenden Knochenbälkchen anstösst, lässt den Gedanken aufkommen, als seien die letzteren durch die sich langsam entwickelnde Bildung allmählig in ihre eigenthümliche Lage gebracht worden. Allerdings ist der Rand dieses Tumors auch stellenweise schon im Begriff, sich in osteoides Gewebe zu verwandeln, aber ich glaube nicht, dass dieser im Verhältniss zu der vorhandenen Knorpelmasse so schmale Saum der Weiterentwicklung des Tumors grosse Schwierigkeiten bereitet hätte.

---

1) Kassowitz, l. c. II, S. 43.

Es ist aber nicht ausgeschlossen, dass der grössere Tumor auf einem späteren Stadium nicht doch verknöchert wäre.

Die Verknöcherung des Enchondroms ist eine häufige Metamorphose dieser Geschwulstart. Schon J. Müller kannte diesen Vorgang und Rokitansky[1]) und Weber[2]) haben denselben ausführlich beschrieben.

An unseren Präparaten scheint die Verknöcherung ganz analog dem normalen Vorgang von den Markräumen auszugehen, und zwar hauptsächlich von der Peripherie aus gegen das Centrum vorzuschreiten.

In der Weiterentwicklung der Tumoren scheinen diese die Knochenbälkchen zur Seite zu schieben. Dieselben ordnen sich dann grösstentheils concentrisch um den rundlichen Tumor an.

Wächst nun der Tumor noch weiter, so reichen die angrenzenden Knochenbälkchen nicht mehr aus, die knorpelige Substanz ganz zu umhüllen, sie weichen auseinander und machen Platz für Markräume, falls nicht gerade ein dahinterliegendes Knochenbälkchen die entstandene Lücke auszufüllen im Stande ist. Die Markräume üben nun hier auf das Knorpelgewebe denselben Einfluss aus, wie normaler Weise an der Grenze der Verknöcherung. Besonders an dem kleineren Tumor haben wir dafür das schönste Beispiel.

Ich habe schon oben bei der näheren Beschreibung dieses Umwandlungsprocesses auf das Verhältniss der Grösse der angrenzenden Markräume zu der Entwicklung des osteoiden Gewebes hingewiesen.

Es dünkt mir, dass noch eine Erklärung dafür fehle, weshalb der Tumor nicht von innen her auch verknöchert. Auch hier wieder scheint die vorhin erwähnte Theorie Kassowitz's uns zu einer ziemlich plausiblen Antwort zu verhelfen.

Wie oben schon erwähnt, macht Kassowitz die Verkalkung und Verknöcherung davon abhängig, dass die Gefässkanäle obliteriren und beschreibt osteoide Säume am Rande der durch das rasche Wachsen des rachitischen Knochens in die Länge gezogenen Markräume, die im Begriffe stehen, zu obliteriren.

Hier, am Rande unserer Tumoren, kann von einer gleichen Veränderung der Markkanäle keine Rede sein, dieselben setzen sich vielmehr unter stetigem Weiterwachsen in den Tumor fort. Und doch könnten diese beiden so verschieden aussehenden Thatsachen auf demselben Grunde beruhen.

Eine Obliteration von Gefässkanälen ist unter dem Einfluss einer lebhaften Blutströmung nicht gut denkbar.

Das Obliteriren der Knorpelgefässe kann also wohl so vor sich gehen, dass aus irgend einem Grunde die Blutströmung in der Spitze der Gefässe nachlässt, worauf die Verknöcherung beginnt, die durch lebhafte Blutcirculation und Gefässentwicklung offenbar gehemmt wird.

---

1) Rokitansky, Ueber Verknöcherung. Zeitschr. f. Wiener Aerzte. 1847, Bd. I, S. 1ff.

2) C. O. Weber, Enchondrome und Exostosen. Bonn 1856.

In der Umgebung der Tumoren hätten wir es dann mit denselben Verhältnissen zu thun. Hier in den grossen Markräumen muss der Flüssigkeitsaustausch zwischen Blut und der Wandung des Markraumes mit einer gewissen Langsamkeit vor sich gehen, die mit der Grösse des Raumes wächst, während bei den kleinen schmalen Kanälchen des Tumors, entsprechend dem geringeren Umfange ihres Querschnittes, da der Druck ziemlich gleich bleibt, die Schnelligkeit des Blutstromes und damit der Flüssigkeitsaustausch vermehrt sein muss. Dies könnte vielleicht die Ursache der verschiedenen Stadien sein, in welchen wir die Verknöcherung an unseren Tumoren sehen, indem die osteoide Umwandlung des Knorpelgewebes durch langsame Blutströmung befördert würde.

Wenn man einen solchen Einfluss der Markräume auf die Verknöcherung des Enchondroms annimmt, so kann man auch Virchow's Behauptung [1]), dass die Exostosis cartilaginea gleichfalls auf der Wucherung solcher zurückgebliebenen Knorpelreste beruhe, auf diese Weise erklären. Man denke sich nur, dass ein nahe am Rande gelegener Knorpelstrang die beschriebene Wucherung eingehe und die aussen liegende Knochenschale durchbrochen habe. Der gegen das Centrum des Knochens zu liegende Theil kann dann mit Markräumen in Berührung kommen und allmählich verknöchern, während die nach aussen liegende Knorpelsubstanz immer weiter wuchert.

Dass diejenigen Randpartien der Knorpelwucherung, die direkt mit dem umgebenden Knochen zusammenhängen, ebenfalls einen osteoiden Saum zeigen, scheint nach dem oben Gesagten allerdings auffallend. Es scheint, dass auch diese Stellen von den entfernteren Markräumen zu osteoider Umwandlung veranlasst werden. Aehnliche Bilder, wie hier, haben Weber [2]) und Ziegler [3]) allerdings anders ausgelegt.

Beide Forscher nahmen an, dass an solchen Stellen eine retrograde Metaplasie vor sich gehe, so dass das Enchondrom die Knochenbälkchen zu Knorpelsubstanz umwandle. Einen derartigen Vorgang bei unserem Präparat anzunehmen, habe ich indess keinen Grund; denn da andere, an die Markräume direkt grenzende Stellen die entgegengesetzte Metaplasie zeigen, ist die oben angeführte Erklärung hier wohl nicht zulässig.

Wenn man die bisherigen Resultate der Forschungen zusammenfasst und die Möglichkeit zugiebt, dass die Entstehung solcher kleinen Enchondrome in der oben beschriebenen Weise als Folge des rachitischen Processes aufzufassen sei, so muss man auch zugeben, dass diese Fälle häufiger sein müssen, als man bis jetzt angenommen hat. Mir scheint es nicht zweifelhaft, dass der rachitische Process oft solche Gebilde hervorbringt.

Dass man so wenig Fälle gefunden hat, mag theilweise daran liegen, dass bei Sectionen rachitischer Kinder selten die Durchschnei-

---

1) Virchow, Sitzungsbericht der Akademie der Wissenschaften. Berlin 1875. — Virchow, Enchondroma malignum mit multiplen knorpeligen Exosten. Charité-Annalen. Bd. V, 1880.

2) Weber, l. c.

3) Ziegler, Ueber Arthritis deformans. Virchow's Archiv. Bd. 70, S. 503.

dung eines Knochens vorgenommen wird. Im weiteren Wachsthum des Individuums dagegen gehen die betreffenden Gebilde offenbar häufig eine Verknöcherung ein, die sie unfähig machen, sich zu vergrössern; vielleicht werden sie, sobald sie vollständig verknöchert sind, auch resorbirt.

Dass aber eine Persistenz solcher kleiner Inseln bis in das Alter möglich ist, beweist der oben genannte von Virchow [1]) beschriebene Fall.

Das häufige Auftreten von Enchondromen nach Traumen liesse sich nach unseren Voraussetzungen auch erklären. Man könnte sich denken, dass ein derartiges, entweder ruhig im Knochen liegendes oder nur mässig wachsendes Knorpelstück durch ein Trauma mit seinen Folgezuständen zu neuer Wachsthumsthätigkeit gereizt würde und von da an unaufhaltsam wachse.

Die in der Literatur bekannten Fälle von Enchondromen, bei denen vorhergegangene Rachitis constatirt ist, sind allerdings sehr selten. Weber hatte unter 63 Fällen nur einen derartigen aufzuweisen. Virchow brachte in seinem Geschwulstwerk die Zahl bis auf 5.

In der neueren Literatur beschränken sich die Angaben grösstentheils auf die vorerwähnten Schriften Virchow's [2]). Und rechnet man die von ebendemselben zusammengetragenen Fälle von Exostosis cartilaginea hinzu, so wird sie noch etwas höher.

Ferner beschreibt Recklinghausen [3]) einen Fall von multiplen Enchondromen, bei dem es ihm zwar nicht möglich war, mit Bestimmtheit die frühere Rachitis zu erfahren, aber verschiedene Umstände veranlassten den genannten Forscher doch anzunehmen, dass bei dem betreffenden Individuum zur Zeit der Wachsthumsperiode eine Störung in der Bildung kräftiger Knochensubstanz vorhanden gewesen sein müsse. Recklinghausen hielt es daher für angebracht, seinen Fall den von Virchow gesammelten zuzuzählen.

Der letzte bekannte Fall ist wieder von Virchow der Naturforscherversammlung zu Halle 1891 mitgetheilt. Er betraf eine Frau mit multiplen knorpeligen Exostosen, die in verschiedener Entfernung von der oberen Epiphysenlinie gegen die Mitte der Diaphyse zu ihren Sitz hatten. Ausserdem sass an der Crista ilei ein beinahe kopfgrosses, zum Theil verkalktes Enchondrom von lappigem Bau.

Bei dieser Frau war vorhergegangene Rachitis sicher nachgewiesen.

Die Schwierigkeit bei denjenigen Enchondromen, die zu unserer Kenntniss gelangen, d. h. die eine solche Grösse erreichen, dass sie schon bei Lebzeiten des Trägers auffallende Veränderungen bedingen, eine vorhergegangene Rachitis mit Sicherheit zu diagnosticiren, hat Virchow [4]) schon in seinem Werk über Geschwülste betont. Er hebt

---

1) Virchow, Sitzungsbericht der Akademie der Wissenschaften in Berlin. 1875, Fall 3.

2) Virchow's Archiv. Bd. 118, 1889.

3) Recklinghausen, Multiple Enchondrome der Knochen in Verbindung mit multiplen cavernösen Angiomen der Weichtheile.

4) Virchow, Geschwülste. I, S. 481.

dort mit Recht hervor, dass Verkrümmungen kein nothwendiges Attribut der Rachitis sind und dass vielmehr sehr schwere Fälle von Rachitis bei geraden Knochen vorkommen.

Berücksichtigt man ferner noch, dass die meisten von Rachitis ergriffenen Knochen nach dem Verschwinden der Krankheit äusserlich vollständig normale Structur annehmen, so fällt für uns wohl meistens die Möglichkeit weg, bei Leuten jenseits der Wachsthumsperiode vorausgegangene Rachitis erkennen zu können.

Wir sind demnach in den meisten solcher Fälle lediglich auf die Angaben der Patienten oder deren Eltern angewiesen, und es ist nicht zweifelhaft, dass derartige Auskünfte oft mangelhaft sind, und dass öfters auch derartige Fragen vom Arzte unterlassen worden sind.

Wenn man alle diese Momente zusammenfasst, so darf man trotz der bisherigen spärlichen Angaben die Möglichkeit nicht ausschliessen, dass ein grosser Theil der Enchondrome auf rachitischer Basis sich entwickele.

Dafür sprechen indirekt die werthvollen statistischen Angaben Weber's, die nachweisen, dass die grösste Anzahl der Enchondrome in der Jugend sich entwickelt haben und dass diese aus ihrem langsamen Wachsthum schliessen lassen, dass sie schon lange, ehe der Patient sie bemerkt, bestanden haben müssen.

Besonders wichtig ist auch die Thatsache, dass die Enchondrome vorzugsweise an Stellen zu finden sind, wo während der Wachsthumsperiode die charakteristische Metaplasie von Knorpel zu Knochen vor sich geht, was vor allem bei der Exostosis cartilaginea auffallend hervortritt.

Wenn ferner der oben erwähnte Gedanke, dass ein Trauma auf solche ruhig daliegende abgesprengte Knorpelstückchen einen reizenden Einfluss ausüben und diese so zum schnellen Wachsthum anregen könne, immerhin zu erwägen ist, so wäre man im Stande, den grössten Theil der vorkommenden Enchondrome theoretisch zu erklären.

Um aber feste Beweise für diese interessanten Vorgänge, diesen merkwürdigen Zusammenhang zweier Krankheiten zu bekommen, bedarf es noch vieler weiterer Untersuchungen, vor allem aber ist es nöthig, eine grössere Anzahl rachitischer und früher rachitisch gewesener Knochen eingehend nach solchen Knorpelresten zu durchforschen. Aber auch bei allen grösseren Enchondromen, die zur Operation gelangen, sollte man sich mit Eifer nach vorhergegangenen Knochenkrankheiten erkundigen. Gelänge es, unseren heutigen Vermuthungen sichere Thatsachen gegenüber stellen zu können, so wäre nicht nur das Dunkel, das über der Entstehung des Enchondroms schwebt, gelichtet, sondern auch werthvolle Thatsachen für die noch so wenig bekannte allgemeine Aetiologie der Geschwülste gewonnen.

Zum Schlusse meiner Arbeit möchte ich nicht verfehlen, meinem verehrten Lehrer, Herrn Prof. Dr. J. Orth, der mir sowohl durch Durchsicht der Präparate, als auch bei dem Zusammentragen der Literatur und der schliesslichen Abfassung seine gütige Unterstützung hat zu Theil werden lassen und mir viele werthvolle Rathschläge zukommen liess, meinen herzlichsten Dank auszusprechen.